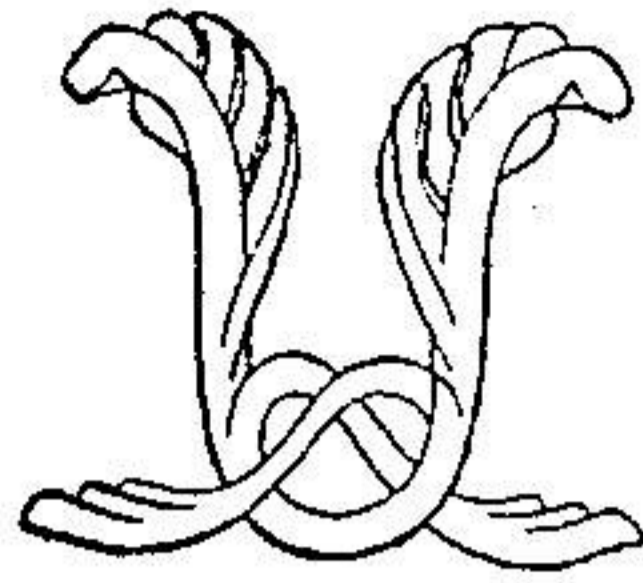


توانا بود، سرکه دانا بود



نامه مالانه
دانشکده پزشکی

سال چهارم تیر و مرداد و شهریور ۱۳۴۶ شماره ۱۰ و ۱۱ و ۱۲

تحقیقات ابتکاری

روش جدید عمل آنتروپیون

نگارش

دکتر مسعود ضرابی

دانشیار کرسی چشم پزشکی

طرق مختلف عمل آنتروپیون پلك بالا که در دسترس میباشند هر يك نواقصی دارند که برای تکمیل آنها پیوسته نکات تازه تری در نظر گرفته شده و راههای دیگری پیشنهاد میشود:

از عمل پاناس^(۱) و اسنان^(۲) که دو طریقه اولیه عمل آنتروپیون هستند

۱- Panas ۲- Snellen

تاسایر اعمال که چه از راه پوست و چه از راه ملتحمه پلکی صورت میگیرد کلیتاً منظور بالا و جلو آوردن پلك و جلوگیری از اصطكاك آنها با سطح قرنیه میباشد.

اعمالی که در روی بیماران مبتلا به آتروپیون در اثر بیماری تراخیم در بیمارستان فارابی انجام میگرفته یا مخلوطی از عمل «پاناس و اسنلن» بوده و یا در مواقعی که با عمل اول نتیجه مطلوبه حاصل نمیشده با پیوند مخاط لب لبه آزاد پلك را کلفت و با تغییر زمینه مژگان آنرا بالا میبردند. نتیجه این اعمال در صورتی خوب بود که زمینه مژگان بجلو و بالا آمده و لبه آزاد پلك شکل طبیعی خود را از دست نداده و کنگره کنگره نمیشد. و روی پوست پلکی خط التیامی باقی نمیماند.

برعکس در صورتی که مژگان باز روی سطح قرنیه اصطكاك یافته و لبه آزاد پلك کنگره کنگره میشود و یا قسمتی از نسج پلکی در نتیجه بخیه پاره شده و از بین میرفت نتیجه عمل بد در میآمد در این مواقع ایجاب میکرد که بسایر اعمال از قبیل پیوند پوستی و یا تغییر دادن محل ریشه مژه ها توسط جست متأسفانه باز هم غالباً نتیجه مطلوبه حاصل نمیشد. طریقه که تا حال در بیمارستان فارابی معمول بود عبارت بوده از دو برش عرضی در روی پوست پلکی که دو گوشه داخلی و خارجی آن باهم زاویه تشکیل میداد و سپس بعد از برداشتن پوست و انساج زیر پوستی بر روی غضروف پلکی هم دو برش عرضی موازی هم داده و مقداری از آن غضروف را تقریباً بعرض يك میلیمتر بنحوی که مخاط زیر آن سالم بماند بر میداشتند و این دو برش و برداشتن غضروف طوری انجام میگرفت که منشوری از «تارس» برداشته میشد و پس از آن شروع به دوختن میگردد بدین ترتیب که از چهار نقطه از زیر مژگان بفواصل متساوی در لبه آزاد

پلك نخرا عبور داده و «تارس» پائین را با گذراندن سوزن و نخ می‌گرفتند و بدون اینکه «تارس» بالا را بگیرند سوزن و نخ را از پوست بالا عبور میدادند و بعد نخها را با هم گره میزدند و بدین شکل از چهار نقطه نخ از وسط پلك میگذشت و باین عمل اگر در بعضی موارد پلك خوب بخارج برمیگشت چون در هنگام گره زدن نخ ها میل به بریدن لبه آزاد پلك و پوست داشت از لحاظ ظاهر مخصوصاً در نزد زنان و دختران شکل پسندیده پیدا نمی‌کرد.

برای رفع این نقیصه و برای حفظ زیبایی پلك ها اینجانب در صدد برآمد تغییراتی در طرز عمل و عبور نخ بدهد. طریقه جدیدی که از مدتی پیش در بیمارستان فارابی و مطب شخصی معمول داشته‌ایم و بعضی از همکاران محترم نیز شخصاً بدین طریقه عمل کرده‌اند و نتایج آن بسیار رضایت بخش بوده است بقرار زیر است:

پس از بیحسی پلك با تزریق زیر پوستی دو سانتیمتر مکعب از محلول نووکائین و ضد عفونی کردن پوست پنس آنتروپیون را طوری نصب میکنیم که تمام پلك در داخل پنس قرار گیرد.

زمانهای عمل عبارتند از:

۱ - برش ۲ - برداشتن تارس ۳ - بخیه زدن ۴ - باز کردن پنس آنتروپیون.

۱ - برش - اولین برشی که بر روی پوست پلكی میدهیم در سه میلیمتری لبه آزاد پلك خواهد بود برش دوم در سه الی چهار میلیمتری بالای برش اولی بر حسب شدت یا ضعف آنتروپیون و موازی برش اولی و مخصوصاً نتیجه عمل وقتی خوب خواهد شد که این دو برش کاملاً موازی هم باشند سپس پوست و نسج زیر پوستی را بر میداریم تا «تارس» بخوبی

نمایان شود بعد از این مرحله پوست پلکی بدو بخش بالائی و پائینی تقسیم می شود.

۲ - برداشتن تارس - بعد از خاتمه عمل اول دو برش موازی بفاصله یک میلیمتر بر روی تارس می دهیم در اینجا باید بدون نکته دقت زیاد نمود اول اینکه دو برش روی تارس موازی همدیگر و موازی لبه آزاد پلک باشند و در ثانی خطوط برش روی تارس را طوری انتخاب کنند که پس از برداشتن قسمتی از تارس که بین دو برش واقع و بعرض یک میلیمتر است تارس باقیمانده در پائین نازکتر از بخش بالائی باشد ملتحمه پلکی با برداشتن تارشده بهتر است سالم بماند.

۳ - بخیه زدن یا عبور نخ - پس از نخ کردن سوزن ابتدا سوزن را از گوشه خارجی پوست بالائی عبور می دهیم بطوریکه چند سانتیمتر از نخ بیرون بخیه بماند سپس سوزن را در زاویه بین تارس و پوست پائین از نسج زیر پوستی عبور داده بعد از بین تارس بالا رد می کنیم و از زیر پوست بالائی در نسج زیر پوستی همان ناحیه بدون اینکه خود پوست را بگیریم عبور می دهیم باز هم بدون اینکه نخ را ببریم مجدداً سوزن را در نخ زیر پوستی بخش پائین پلک و تارس پائین در کنار داخلی بخیه اولی عبور داده سپس بخیه تارس بالا و نسج زیر پوستی بین پوست بخش بالا و تارس بالا را تکرار و بهمین ترتیب بخیه را ادامه می دهیم تا بالاخره سوزن را از پوست بالائی در زاویه داخلی خارج می کنیم.

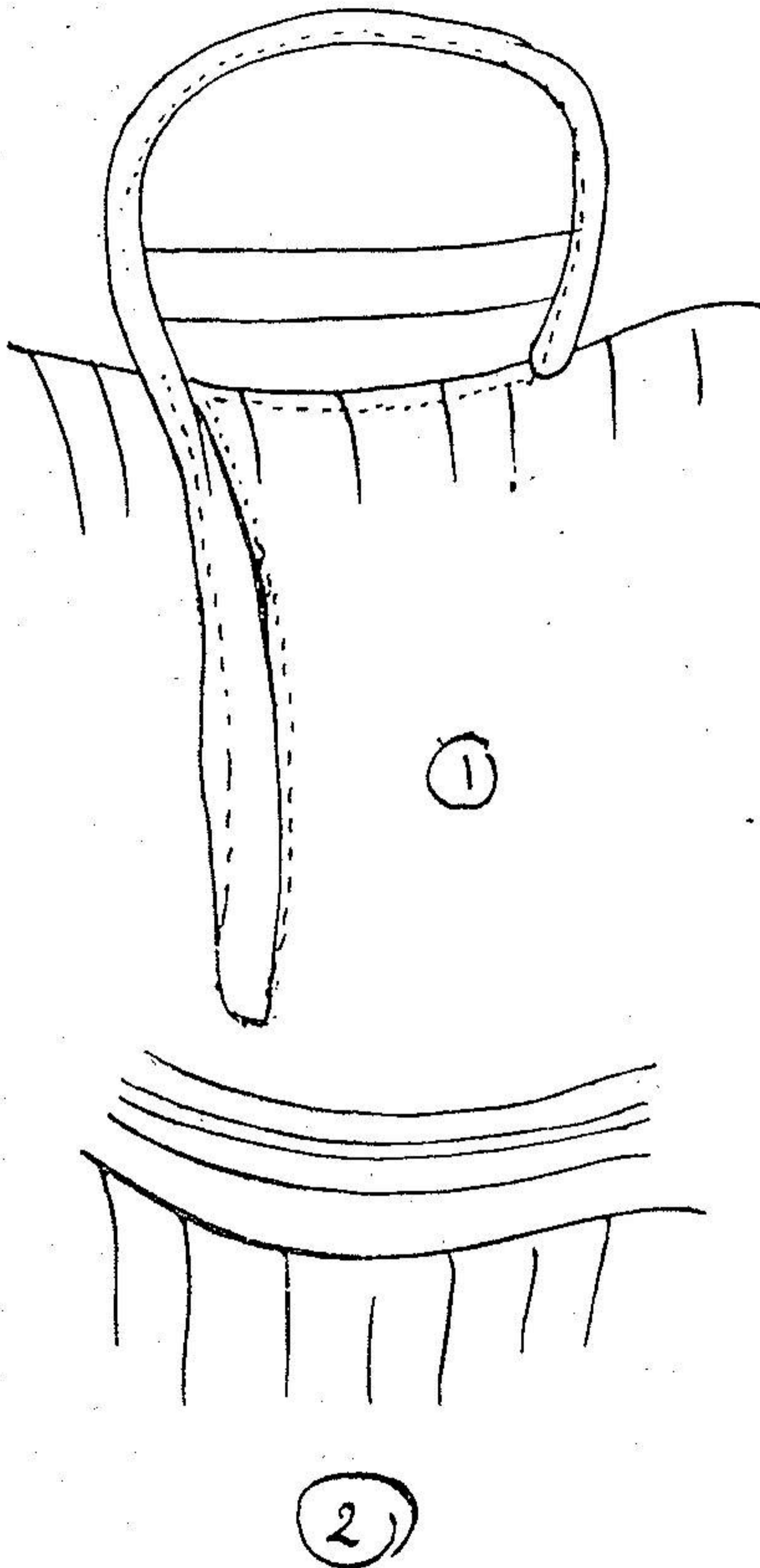
۴ - باز کردن پنس آنتروپیون - پنس را بر می داریم سپس دوسر نخ را با دودست گرفته در جهت عکس می کشیم پیش از کشیدن نخ لازم است بانوک پنس نوک داری تارس پائین را در حول محل برش بچرخانیم تا بر روی تارس بالا زاویه تشکیل بدهد بعد از اینکه نخ را خوب کشیدیم لبه آزاد

پلك بجلو و بالا متوجه خواهد شد بعداً پانسمان می کنیم و روز بعد باید پانسمان را عوض نمود روز سوم یا چهارم میتوانیم پانسمان را کاملاً برداریم و اگر از يك سر نخ گرفته بکشیم سردیگر آن بدنبال خارج خواهد گشت . چنانکه ملاحظه میشود در این عمل لبه آزاد پلك ابتدا دست نخورده و بنا بر این کنگره کنگره نخواهد شد و چون در هنگام بخیه نخ پیوسته از نسج زیر پوستی عبور نموده و از خود پوست رد نمی شود خط التیامی ظریف و نازکی تشکیل میدهد که آنهم در چین های پلكی از بین می رود و لبه آزاد پلك هم خوب برمی گردد .

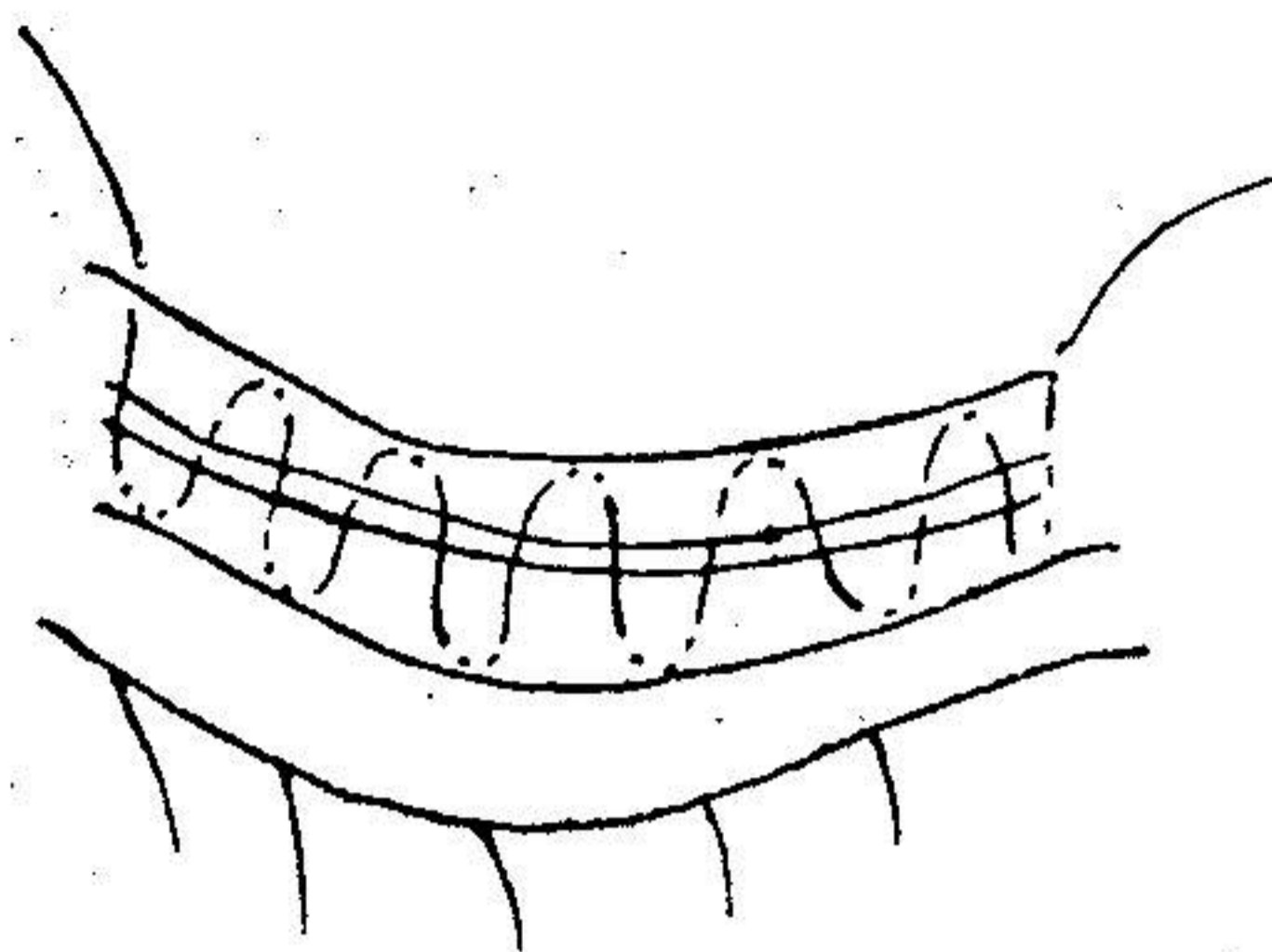
با این روش عمل نه تنها در مورد آنتروپیونهایی که دفعه اول عملشان بوده نتایج رضایت بخش و خوب گرفته شده بلکه در مورد آنتروپیونهایی که قبلاً يك یا دو بار عمل شده و نتیجه حاصله خوب نبوده است باز هم با این روش نتیجه بسیار رضایت بخش بوده است .

شرح حال بیماران که با این روش عمل شده اند در بیمارستان فارابی بسیار زیاد است و ممکن است روزهای عمل به بیمارستان نامبرده برای ملاحظه بیماران که تحت عمل قرار می گیرند مراجعه نمود فعلاً کلیه بیماران با این طریق عمل میشوند نتیجه مخصوصاً وقتی که عمل کننده آشنا باشد فوق العاده خوب و رضایت بخش است .


با این روش امیدواریم که کمترین شایانی در عمل آنتروپیون بشود و مخصوصاً در زنان و دختران جوان که آنتروپیون خفیفی داشته و علاقه مند بحفظ زیبایی پلك خود میباشند و چشم پزشك در عمل آنها محتاط است با این طریقه بنتایج رضایت بخش عمل خود میتواند یقین و حتم داشته باشد .



دوره های مختلف روش جدید عمل آنتروپیون



3



4

دوره های مختلف روش جدید عمل آنتروپیون